

Сравнение достоинств и недостатков 4- и 6-рукавных сетчатых протезов, применяемых в реконструктивной хирургии уrogenитального пролапса у женщин

О.В. Снурницына¹, М.Э. Еникеев¹, А.Н. Никитин², Л.М. Рапопорт¹, Д.В. Еникеев¹,
Д.Г. Цариченко¹, М.В. Лобанов¹, А.Ф. Абдусаламов¹

¹Институт урологии и репродуктивного здоровья человека ФГАОУ ВО Первый Московский государственный медицинский университет им. И.М. Сеченова Минздрава России; Россия, 119991 Москва, ул. Трубецкая, 8, стр. 2;

²ГБУЗ «Городская клиническая больница им. С.И. Спасокукоцкого Департамента здравоохранения г. Москвы»; Россия, 127206 Москва, ул. Вучетича, 21

Контакты: Снурницына Олеся Вячеславовна sovdoctor@gmail.com

Цель исследования – сравнительная оценка эффективности и безопасности применения 4- и 6-рукавных сетчатых протезов при трансвагинальной коррекции уrogenитального пролапса.

Материалы и методы. За период с 2013 по 2018 г. прооперированы 164 пациентки с пролапсом тазовых органов II–IV степени. Реконструкция тазового дна с использованием 4-рукавного протеза Prolift anterior была выполнена у 54 (33 %) пациенток (1-я группа), 6-рукавного протеза OPUR – у 110 (67 %) пациенток (2-я группа). Возраст пациенток варьировал от 45 до 76 лет (в среднем 56,3 года). У всех женщин были роды в анамнезе (69 % рожали 2 и более раза). У 73 % пациенток роды осложнялись разрывами шейки матки, промежности, эпизиотомией, длительным стоянием головки над входом в малый таз. У 25 % женщин на момент исследования выявлено цистоцеле IV степени, у 62 % – III степени, у 13 % – II степени, гистероптоз IV степени – у 12 %, III степени – у 54 %, II степени – у 34 %.

Результаты. В 1-й группе цистоцеле скорректировано в 90 % случаев, гистероптоз – в 75 %. Средний объем кровопотери составил $150,0 \pm 69,6$ мл. Продолжительность операции варьировала от 60 до 169 мин. Во 2-й группе цистоцеле скорректировано в 100 % случаев, гистероптоз – в 98 %. Средний объем кровопотери составил $125,0 \pm 59,6$ мл. Продолжительность операции варьировала от 38 до 143 мин. Женщины отметили снижение эмоционального напряжения при половом акте.

Выводы. Недостатками 4-рукавных сетчатых протезов можно считать худшую коррекцию гистероптоза и высокую частоту серьезных осложнений, которые стали причиной сокращения производства протезов. Современный 6-рукавный сетчатый протез OPUR более безопасен и эффективен. Его конструкция и особенности его имплантации разработаны с целью устранения основных недостатков 4-рукавных протезов.

Ключевые слова: цистоцеле, гистероптоз, уrogenитальный пролапс, тазовое дно, трансвагинальная хирургия, сетчатые протезы

Для цитирования: Снурницына О.В., Еникеев М.Э., Никитин А.Н. и др. Сравнение достоинств и недостатков 4- и 6-рукавных сетчатых протезов, применяемых в реконструктивной хирургии уrogenитального пролапса у женщин. Андрология и генитальная хирургия 2018;19(4):70–7.

DOI: 10.17650/2070-9781-2018-19-4-70-77

Comparison of advantages and disadvantages of 4- and 6-arm mesh prostheses in reconstructive surgery of the urogenital prolapse in women

O. V. Snurnitsina¹, M. E. Yenikeev¹, A. N. Nikitin², L. M. Rapoport¹, D. V. Enikeev¹, D. G. Tsarichenko¹,
M. V. Lobanov¹, A. F. Abdusalamov¹

¹Institute for Urology and Human Reproductive Health, I. M. Sechenov First Moscow State Medical University, Ministry of Health of Russia; Build. 2, 8 Trubetskaya St., Moscow 119991, Russia;

²S. I. Spasokukotsky City Clinical Hospital, Moscow Healthcare Department; 21 Vucheticha St., Moscow 127206, Russia

The study objective is to compare the effectiveness and safety of using 4- and 6-arm mesh prostheses in transvaginal correction of urogenital prolapse.

Materials and methods. From 2013 to 2018, 164 female patients with grade II–IV prolapse of the pelvic muscles underwent surgery. Reconstruction of the pelvic floor using 4-arm prosthesis Prolift anterior was performed in 54 (33 %) patients (group 1), 6-arm prosthesis OPUR – in 110 (67 %) patients (group 2). The patients' age varied between 45 and 76 years (mean age 56.3 years). All women previously delivered children (69 % delivered 2 or more children). In 73 % patients, labor was complicated by ruptured cervix and/or groin, episiotomy, fetal skull remaining stationary above the pelvic brim. In 25 % of women, grade IV cystocele was diagnosed at the time of examination, in 62 % – grade III, in 13 % – grade II; grade IV hysteroptosis was diagnosed in 12 % of women, grade III – in 54 %, grade II – in 34 %.

Results. In the group 1, cystocele was corrected in 90 % of cases, hysteroptosis – in 75 %. Mean blood loss was 150.0 ± 69.6 ml. Operative time varied between 60 and 169 min. In the group 2, cystocele was corrected in 100 % of cases, hysteroptosis – in 98 %. Mean blood loss was 125.0 ± 59.6 ml. Operative time varied between 38 and 143 min. Women noted decreased emotional tension during sex.

Conclusion. Disadvantages of 4-arm meshes include worse correction of hysteroptosis and significant complications, rate and grade of which lead to a decrease in manufacture of the prosthesis. Modern 6-arm mesh prosthesis OPUR is safer and more effective. Its construction and method of implantation were developed with the goal to eliminate the main disadvantages of 4-arm prostheses.

Key words: cystocele, hysteroptosis, urogenital prolapse, pelvic floor, transvaginal surgery, mesh prosthesis

For citation: Snurnitsina O.V., Yenikeev M.E., Nikitin A.N. et al. Comparison of advantages and disadvantages of 4- and 6-arm mesh prostheses in reconstructive surgery of the urogenital prolapse in women. *Andrologiya i genital'naya khirurgiya = Andrology and Genital Surgery* 2018;19(4):70–7.

Введение

Пролапс тазовых органов – состояние, при котором происходит опущение тазовых органов вследствие дефекта фасциально-связочного аппарата малого таза. В результате снижается качество жизни миллионов женщин, наносится существенный экономический вред. Сегодня в структуре гинекологической заболеваемости в России опущение и выпадение органов малого таза занимают 3-е место (их доля составляет 28 %). Особенно высока частота этого заболевания среди женщин пожилого возраста, и она увеличивается с каждым годом [1].

Наиболее распространенный вид пролапса – переднеапикальный (80 % случаев), при котором одновременно смещаются мочевой пузырь и матка [2]. Сакрокольпопексия и передняя кольпорафия (в сочетании с гистерэктомией или без нее) длительное время считались основными операциями при лечении переднеапикального пролапса. Основным недостатком кольпорафии оказалась высокая частота рецидивов, особенно при выраженных опущениях и выпадениях, а также в пожилом возрасте, когда дистрофические изменения собственных тканей не позволяют использовать их в качестве реконструктивного материала [3].

После передней кольпорафии частота рецидивов ранее достигала 40 %, и в связи с этим с 2002 г. началось применение сетчатых протезов [4, 5]. Рецидивы при использовании протезов из нерассасывающегося материала развивались гораздо реже; эффективность mesh-хирургии достигала 95 %, в то время как передней кольпорафии – 50 % [6, 7]. Однако оптимистичные ожидания были омрачены существенной частотой интра- и послеоперационных осложнений после трансвагинальной коррекции переднего уrogenитального пролапса при помощи нерассасывающихся протезов. Наиболее часто встречались кровотечения, гематомы, перфорации соседних органов. Кроме того, если эффективность коррекции цистоцеле была действительно высока, то результаты лечения гистероптоза по-прежнему были далеки от ожидаемых [8]. В отдаленном периоде не редкостью был болевой синдром, основной причиной которого считали повреждение стволов полового нерва во время установки протеза или вовлечение

нервов в спаечный процесс вокруг сетки [9]. Вследствие несовершенства трансвагинальной mesh-хирургии управление по санитарному надзору за качеством пищевых продуктов и медикаментов США (Food and Drug Administration, FDA) на протяжении 5 лет не поддерживало это направление. Появление новых модификаций протезов, принципиально отличающихся от предыдущих простотой и безопасностью установки, а также способностью одинаково эффективно корректировать как передний, так и апикальный дефекты, содействовало тому, что FDA рекомендовало трансвагинальное применение протезов как одно из приоритетных направлений в современной хирургии уrogenитального пролапса [10].

Цель исследования – сравнить и оценить эффективность и безопасность 4- и 6-рукавных сетчатых имплантов при коррекции уrogenитального пролапса.

Материалы и методы

За период с 2013 по 2018 г. в клинике урологии Первого Московского государственного медицинского университета прооперированы 164 пациентки с переднеапикальным пролапсом II–IV степени (табл. 1). В исследование не включали пациенток с ректоцеле II–III степени, а также с удаленной маткой.

Хирургическую коррекцию уrogenитального пролапса с помощью 4-рукавных протезов Prolift anterior (Gynecare, США) (рис. 1а) выполнили у 54 (33 %) пациенток, которые составили 1-ю группу; с помощью 6-рукавных протезов OPUR (Abbis, Франция) (рис. 1б) – у 110 (67 %) пациенток, вошедших во 2-ю группу. Протезы были сертифицированы и разрешены к применению в России.

Возраст пациенток варьировал от 45 до 76 лет (в среднем 56,3 года). В анамнезе у всех женщин были роды, причем 69 % рожали 2 и более раза. У 118 (73 %) пациенток роды сопровождались разрывами шейки матки, промежности, эпизиотомией, длительным стоянием головки над входом в малый таз.

Перед операцией проводили стандартные лабораторные исследования, цитологическое исследование соскоба с шейки матки, электрокардиографию, рентгенографию органов грудной клетки, ультразвуковое

Таблица 1. Распределение пациенток по виду и степени урогенитального пролапса по классификации Pelvic Organ Prolapse Quantification System, n = 164

Table 1. Patients' distribution by the type and grade of urogenital prolapse per the Pelvic Organ Prolapse Quantification System, n = 164

Вид пролапса Type of prolapse	Степень пролапса Grade of prolapse	Число пациенток Number of patients	
		абс. abs.	%
Цистоцеле Cystocele	0–I	0	0
	II	21	13
	III	102	62
	IV	41	25
Гистероптоз Hysteroptosis	0–I	0	0
	II	56	34
	III	88	54
	IV	20	12

исследование органов малого таза и промежности, контроль объема остаточной мочи. Пациенток осматривали терапевт и гинеколог. У 50 пациенток выполнили комплексное уродинамическое исследование. Степень анатомического дефекта оценивали по классификации POP-Q (Pelvic Organ Prolapse Quantification System) [11].

Послеоперационное обследование проводили через 1 и 3 мес, а также через 1 год после операции. Качество жизни оценивали по опросникам Pelvic Organ

Prolapse Distress Inventory (POPDI-20), Pelvic Floor Impact Questionnaire (PFIQ-7), Pelvic Organ Prolapse/Urinary Incontinence Sexual Function Questionnaire (PISQ-12). Анкетирование проводили за день до операции и через 3 и 12 мес после нее.

У 13 (8 %) пациенток в обеих группах выявлено выраженное зияние половой щели (>4 см), в связи с чем женщинам одновременно была выполнена кольпоперинеорафия, леваторопластика.

В 14 наблюдениях при установке протеза Prolift anterior превентивно осуществляли одновременную установку среднеуретрального трансобтураторного slingа.

Операции выполняли прошедшие профильное обучение гинеколог и уролог, имеющие сертифицированные дипломы.

С 2013 по 2015 г. для коррекции переднеапикального пролапса применяли 4-рукавные протезы Prolift anterior, с 2015 г. по настоящее время – 6-рукавные протезы OPUR.

Протез Prolift anterior устанавливают через продольный разрез передней стенки влагалища. Для вкола троакаров ориентировались на кожные метки. Троакары вводили в полость малого таза по методике out-in. Протез имеет 2 пары рукавов: передние и задние трансобтураторные. Передний трансобтураторный рукав Prolift anterior проводят так же, как и одноименный рукав OPUR. Задний трансобтураторный рукав Prolift anterior выходит практически через сухожильную дугу леваторов рядом с седалищной остью, имитируя кардинальную связку. Протез расправляли под мочевым пузырем; к перешейку матки сетку фиксировали нерассасывающимися лигатурами (рис. 2).



Рис. 1. Исследуемые сетчатые протезы: а – Prolift anterior; б – OPUR
Fig. 1. The studied mesh prostheses: а – Prolift anterior; б – OPUR

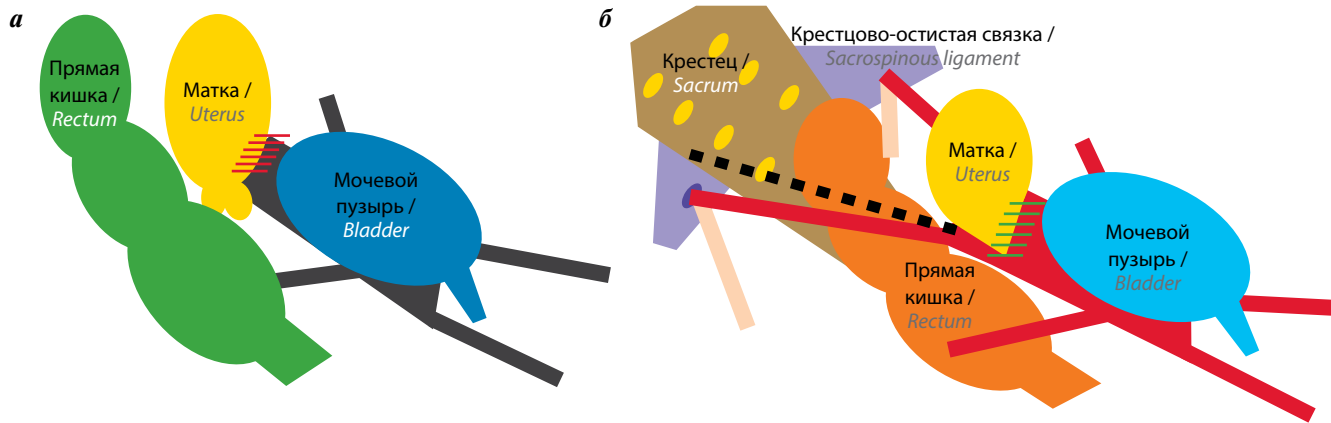


Рис. 2. Схема установки 4-рукавных (а) и 6-рукавных (б) протезов при коррекции переднеапикального пролапса

Fig. 2. Diagram of implantation of 4-arm (a) and 6-arm (b) prostheses for correction of anterior apical prolapse

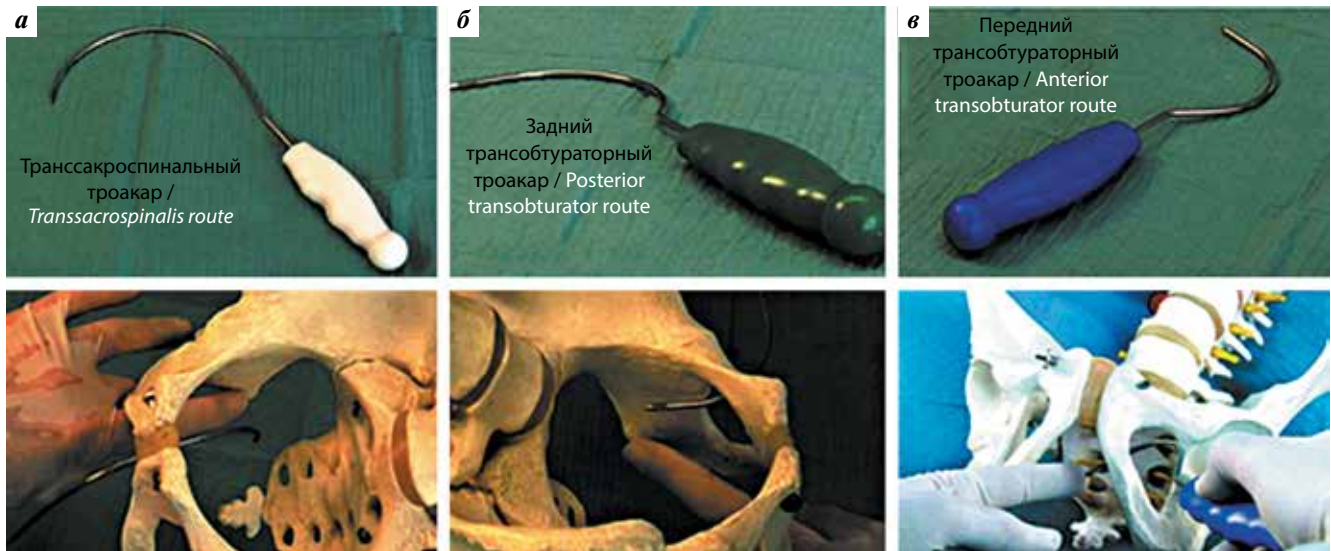


Рис. 3. Проведение троакаров в полость таза при использовании OPUR (на модели таза): трансакроспинального (а), заднего трансобтураторного (б), переднего трансобтураторного (в)

Fig. 3. Installation of trocars in the pelvic cavity for implantation of the OPUR prosthesis (using a model of the pelvis): transsacrospinalis (a), posterior transobturator (b), anterior transobturator (c)

Протез OPUR устанавливали через поперечный разрез на уровне перешейки матки. Для протеза OPUR разработаны 3 стилета различной конструкции: передний трансобтураторный, задний трансобтураторный и трансакроспинальный (у протеза одноименные рукава). Передний и задний трансобтураторные проводили снаружи внутрь через лобковую и седалищную вырезки запирающего отверстия соответственно. Задний трансобтураторный входит в полость малого таза после выхода из толщи приводящих мышц примерно на середине расстояния между передним трансобтураторным и задним трансакроспинальным троакаром. Трансакроспинальный троакар проводят по принципу изнутри наружу через середину крестцово-остистой и подлежащей крестцово-бугорной связок после смещения прямой кишки медиально (рис. 3). Протез фиксируют к перешейке матки нерассасывающимися

лигатурами и расправляют под мочевым пузырем после разнонаправленного подтягивания всех 6 рукавов.

Протез OPUR сделан из облегченной сетки, его вес составляет 22 г, в то время как вес протеза Prolift anterior — 44,5 г.

Результаты

Анатомический и функциональный результаты были оценены у всех 164 пациенток через 3 и 12 мес после операции. Эффективным лечение считали при отсутствии уrogenитального пролапса или сохранении пролапса I степени по POP-Q (табл. 2).

В 1-й группе цистоцеле скорректировано в 90 % случаев, гистероптоз — в 75 %. Средний объем кровопотери составил $150,0 \pm 69,6$ мл, продолжительность операции варьировала от 60 до 169 мин. Произошло улучшение общей оценки по всем опросникам,

Таблица 2. Анатомические результаты после оперативного лечения уrogenитального пролапса, n = 164

Table 2. Anatomical results after surgical treatment of urogenital prolapse, n = 164

Вид пролапса Type of prolapse	Степень пролапса Grade of prolapse	При использовании 4-рукавного протеза Prolift anterior (n = 54) Using 4-arm prosthesis Prolift anterior (n = 54)			При использовании 6-рукавного протеза OPUR (n = 110) Using 6-arm prosthesis OPUR (n = 110)		
		До операции Prior to surgery	После операции After surgery		До операции Prior to surgery	После операции After surgery	
			через 3 мес after 3 month	через 12 мес after 12 month		через 3 мес after 3 month	через 12 мес after 12 month
Цистоцеле Cystocele	0–I	0	50	49	0	110	110
	II	12	1	1	9	0	0
	III	22	3	4	80	0	0
	IV	20	0	0	21	0	0
Гистероптоз Hysteroptosis	0–I	0	46	41	0	109	108
	II	10	4	7	46	1	3
	III	40	4	6	48	0	0
	IV	4	0	0	16	0	0

Таблица 3. Структура интраоперационных и ранних послеоперационных осложнений, n = 164

Table 3. Structure of intraoperative and early postoperative complications, n = 164

Осложнение Complication	При использовании 4-рукавного протеза Prolift anterior (n = 54) Using 4-arm prosthesis Prolift anterior (n = 54)		При использовании 6-рукавного протеза OPUR (n = 110) Using 6-arm prosthesis OPUR (n = 110)	
	абс. abs.	%	абс. abs.	%
Гематомы: Hematomas:				
подкожные subcutaneous	10	18	9	8
в промежности in the groin	2	4	3	3
Острая задержка мочеиспускания Acute urinary retention	6	11	10	9
Послеоперационная лихорадка Postoperative fever	7	13	6	5
Перфорация мочевого пузыря Bladder perforation	3	5	1	0,9
Повреждения прямой кишки Injury of the rectum	1	2	0	0
Эрозии Erosions	5	9	2	2
Послеоперационная боль (>7 баллов по визуально-аналоговой шкале) Postoperative pain (>7 points per the Visual Analog Scale)	10	18	1	1
Инконтиненция <i>de novo</i> <i>De novo</i> incontinence	8	15	8	7

однако 5 женщин отметили диспареунию при возобновлении половой жизни (примерно через 3 мес после операции).

Во 2-й группе цистоцеле удалось устранить в 100 %, гистероптоз скорректирован у 97 % женщин. Средний объем кровопотери составил $125,0 \pm 59,6$ мл, продолжительность операции варьировала от 38 до 143 мин. Оценка по всем опросникам улучшилась. Женщины отметили снижение эмоционального напряжения при половых актах с партнером. Частота осложнений отражена в табл. 3.

Обсуждение

Сходство 2 типов протезов для коррекции переднеапикального пролапса состоит в том, что оба имеют рукава для фиксации в тканях таза и предполагают использование специальных стилетов для проведения рукавов. В остальном техники применения сильно отличаются. Наше исследование продемонстрировало преимущество протеза OPUR перед протезом Prolift anterior. Помимо лучшего анатомического эффекта как для переднего, так и для апикального пролапсов, установка протеза OPUR стала проще и безопаснее. Практически исчезло такое осложнение, как послеоперационная боль, связанная с вовлечением нервных стволов в фиброзные ткани вокруг протеза (лечение этого осложнения было малоэффективно и порой требовало извлечения протеза или его составляющих) [12].

Протез OPUR был разработан Э. Делормом в 2008 г. на основании детальных исследований анатомии и физиологии органов малого таза и тазового дна женщины. Он учел основные недостатки предшествующих 4-рукавных моделей. Доступ в полость малого таза при установке протеза OPUR осуществляют через поперечный разрез на уровне перешейка матки, что дает возможность развести по плоскостям линию швов и протез и минимизировать риск эрозий и протрузий в этой зоне.

Вместо 4 рукавов у протеза OPUR стало 6, что позволило:

- 1) распределить протез более равномерно под мочевым пузырем и тем самым уменьшить вероятность его сморщивания, создать полноценную поддержку мочевого пузыря и снизить риск болевых ощущений и эрозий, что и продемонстрировано в нашем исследовании;

- 2) имитировать восстановление крестцово-маточной связки, которая считается основной структурой, удерживающей матку в физиологической позиции, благодаря чему повысилась эффективность лечения гистероптоза.

Изменилось и расположение рукавов. Если у протеза Prolift anterior задний трансобтураторный рукав располагался в непосредственной близости к седалищной ости, имитируя кардинальную связку матки, то у протеза OPUR задний трансобтураторный рукав располагается существенно ближе к переднему трансобтураторному рукаву и на удалении от седалищной ости. Задний трансакроспинальный рукав проводится через середину крестцово-остистой связки и расположенной чуть глубже крестцово-бугорной связки. Таким образом, рукава протеза OPUR располагаются равноудаленно друг от друга, содействуя оптимальному расправлению протеза под мочевым пузырем (в сравнении с 4 рукавами протеза Prolift anterior). Кроме того, расположение всех рукавов на безопасном расстоянии от зон возможного прохождения полового сосудисто-нервного пучка предотвращает вовлечение полового нерва в фиброзный процесс вокруг сетки и возникновение полеоперационного болевого синдрома [12], чему также способствует облегченная конструкция протеза OPUR (он в 2 раза легче протеза Prolift anterior).

Одной из ключевых модификаций стало проведение заднего трансакроспинального троакара по принципу изнутри наружу под мануальным контролем после предварительной мобилизации крестцово-остистой связки. Устранение самого опасного «слепого» этапа проведения заднего троакара предотвращает такие осложнения, как ранение полового сосудисто-нервного пучка, средней прямокишечной артерии и стенки прямой кишки.

Заключение

Недостатки прежних 4-рукавных сетчатых протезов — плохая коррекция гистероптоза и частые осложнения — стали причиной сокращения их производства. Протез Prolift anterior в настоящее время не выпускается. Современный 6-рукавный сетчатый протез OPUR в сравнении с 4-рукавным протезом Prolift anterior безопасен и эффективен. Его конструкция и особенности имплантации разработаны с целью устранения основных недостатков протезов предыдущих поколений.

ЛИТЕРАТУРА / REFERENCES

1. Moon J.W., Chae H.D. Vaginal approaches using synthetic mesh to treat pelvic organ prolapse. *Ann Coloproctol* 2016;32(1):7–11. DOI: 10.3393/ac.2016.32.1.7. PMID: 26962530.
2. Rooney K., Kenton K., Mueller E.R. et al. Advanced anterior vaginal wall prolapse is highly correlated with apical prolapse. *Am J Obstet Gynecol* 2006; 195(6):1837–40. DOI: 10.1016/j.ajog.2006.06.065. PMID: 17132485.
3. Maher C., Baessler K., Glazener C.M. et al. Surgical management of pelvic organ prolapse in women. *Cochrane Database Syst Rev* 2007;(3):CD004014. DOI: 10.1002/14651858.CD004014.pub3. PMID: 17636742.
4. Olsen A.L., Smith V.J., Bergstrom J.O. et al. Epidemiology of surgically managed pelvic organ prolapse and urinary incontinence. *Obstet Gynecol* 1997;89(4):501–6. DOI: 10.1016/S0029-7844(97)00058-6. PMID: 9083302.
5. Committee on Gynecologic Practice. Committee Opinion no. 513: vaginal placement of synthetic mesh for pelvic organ prolapse. *Obstet Gynecol* 2011;118(6):1459–64. DOI: 10.1097/AOG.0b013e31823ed1d9. PMID: 22105294.
6. Weber A.M., Walters M.D., Piedmonte M.R., Ballard L.A. Anterior colporrhaphy: a randomized trial of three surgical techniques. *Am J Obstet Gynecol* 2001;185(6):1299–304. DOI: 10.1067/mob.2001.119081. PMID: 11744900.
7. Sand P.K., Koduri S., Lobel R.W. et al. Prospective randomized trial of polyglactin 910 mesh to prevent recurrence of cystoceles and rectoceles. *Am J Obstet Gynecol* 2001;184(7):1357–62. PMID: 11408853.
8. Nguyen J.N., Burchette R.J. Outcome after anterior vaginal prolapse repair: a randomized controlled trial. *Obstet Gynecol* 2008;111(4):891–8. DOI: 10.1097/AOG.0b013e31816a2489. PMID: 18378748.
9. Lenz F., Doll S., Sohn C., Brocker K.A. Anatomical position of four different transobturator mesh implants for female anterior prolapse repair. *Geburtshilfe Frauenheilkd* 2012;73(10):1035–41. DOI: 10.1055/s-0033-1350700. PMID: 24771893.
10. U.S. Food and Drug Administration. UPDATE on serious complications associated with transvaginal placement of surgical mesh for pelvic organ prolapse: FDA Safety Communication. 2011. Available at: <http://wayback.archive-it.org/7993/2017022150848/https://www.fda.gov/MedicalDevices/Safety/AlertsandNotices/ucm262435.htm>.
11. Persu C., Chapple C.R., Cauni V. et al. Pelvic Organ Prolapse Quantification System (POP-Q) – a new era in pelvic prolapse staging. *J Med Life* 2011;4(1):75–81. PMID: 21505577.
12. Geller E.J., Babb E., Nackley A.G., Zolnoun D. Incidence and risk factors for pelvic pain after mesh implant surgery for the treatment of pelvic floor disorders. *J Minim Invasive Gynecol* 2016;24(1):67–73. DOI: 10.1016/j.jmig.2016.10.001. PMID: 27773810.

Вклад авторов

О.В. Снурницына: разработка дизайна исследования, анализ полученных данных, обзор публикаций по теме статьи;
М.Э. Еникеев: разработка дизайна исследования, анализ полученных данных, обзор публикаций по теме статьи, хирургическое лечение;
А.Н. Никитин: анализ полученных данных, обзор публикаций по теме статьи, хирургическое лечение;
Л.М. Рапопорт: разработка дизайна исследования;
Д.В. Еникеев: анализ полученных данных, написание текста статьи;
Д.Г. Цариченко: разработка дизайна исследования;
М.В. Лобанов: анализ полученных данных;
А.Ф. Абдусаламов: анализ полученных данных.

Authors' contributions

O.V. Snurnitsina: developing the research design, analysis of the obtained data, reviewing of publications of the article's theme;
M.E. Yenikeev: developing the research design, analysis of the obtained data, reviewing of publications of the article's theme, surgical treatment;
A.N. Nikitin: analysis of the obtained data, reviewing of publications of the article's theme, surgical treatment;
L.M. Rapoport: developing the research design;
D.V. Enikeev: analysis of the obtained data, article writing;
D.G. Tsarichenko: developing the research design;
M.V. Lobanov: analysis of the obtained data;
A.F. Abdusalamov: analysis of the obtained data.

ORCID авторов/ORCID of authors

О.В. Снурницына / O.V. Snurnitsina: <https://orcid.org/0000-0003-2238-9347>
М.Э. Еникеев / M.E. Yenikeev: <https://orcid.org/0000-0002-3007-1315>
Д.В. Еникеев / D.V. Enikeev: <https://orcid.org/0000-0001-7169-2209>
Д.Г. Цариченко / D.G. Tsarichenko: <https://orcid.org/0000-0002-3608-8759>

Конфликт интересов. Авторы заявляют об отсутствии конфликта интересов.

Conflict of interest. The authors declare no conflict of interest.

Финансирование. Исследование проведено без спонсорской поддержки.

Financing. The study was performed without external funding.

Информированное согласие. Все пациенты подписали информированное согласие на участие в исследовании.

Informed consent. All patients gave written informed consent to participate in the study.

Статья поступила: 10.06.2018. **Принята к публикации:** 18.10.2018.

Article received: 10.06.2018. **Accepted for publication:** 18.10.2018.